

Sekundum Tipi Atriyal Septal Defekt'de Tek Merkez Perkütan Kapama Sonuçlarımız

Single Centre Experience For Percutaneous Closure Of Secundum Atrial Septal Defect

Ali Rıza Akyüz,

*Zeydin Acar,

*Mustafa Tarık Ağaç,

*Abdülkadir Kırış,

*Levent Korkmaz,

*Tayyar Gökdeniz,

**Tayfun Uçar,

*Adem Adar,

*Şükrü Çelik,

***Ramazan Akdemir.

Akçaabat Haçkalı Baba

Devlet Hastanesi,

Trabzon, Türkiye

*Ahi Evren Göğüs Kalp Ve

Damar Cerrahisi Eğitim ve

Araştırma Hastanesi Kardiyoloji

Kliniği, Trabzon

**Ahi Evren Göğüs Kalp Ve

Damar Cerrahisi Eğitim ve

Araştırma Hastanesi Pediatrik

Kardiyoloji Kliniği, Trabzon

***Yıldırım Beyazıt Eğitim ve

Araştırma Hastanesi Kardiyoloji

Kliniği, Ankara, Türkiye

Geliş Tarihi: 26.04.2010

Kabul Tarihi: 29.06.2011

İletişim Adresi

Dr. Ali Rıza Akyüz

Akçaabat Haçkalı Baba

Devlet Hastanesi 61300

Akçaabat-Trabzon

Telefon

0462 2271149

e-posta

dralirizaakyuz@gmail.com

ÖZET

Giriş: Atriyal septal defekt (ASD), erişkinlerdeki en sık doğuştan kalp hastalığıdır ve tüm doğuştan kalp hastalıklarının % 5-10' unu oluşturmaktadır. Cerrahi tedavi yüksek başarı oranı ile uzun zamandır standart tedavi metodu olarak kullanılmıştır. Uygun vakalarda, günümüzün popüler tedavi yöntemi perkütan ASD kapamadır. Bu yöntem görece işlem kolaylığı ve nekahat süresinin kısalığı gibi avantajlar sağlamaktadır. Bu makalede, merkezimizde yapılan perkütan ASD kapama sonuçları bildirildi.

Metod: Bu çalışmaya, 2009-2011 yılları arasında transtorasik ekokardiyografi (TTE) ve transözofajiyel ekokardiyografi (TÖE) aracılığı ile tespit edilen sekundum tipi ASD'li 24'ü kadın 32 hasta (ortalama yaş; 36±18 yıl) dahil edildi. 29 hastada ASD (% 90,6) perkütan yolla kapatılırken; 3 hasta işlem başarısızlığı nedeni ile cerrahiye yönlendirildi. 25 olguda (% 86,2) Amplatzer Septal Occluder cihazı kullanılırken; diğer olgularda Occlutech cihazı kullanıldı. Tüm hastalarda işlem lokal anestezi altında yapıldı. Perkütan kapama yapılan hastaların tümü işlem öncesi ve işlemden 1, 3, 6 ve 12 ay sonra TTE ile takip edildi.

Bulgular: Olgularımızda, işlem öncesi ortalama pulmoner arter sistolik basınçları 33,3±7,5 mmHg ve pulmoner/sistemik kan akım oranı (Qp/Qs) 2,9±1,1 idi. TÖE ile ölçülen ortalama ASD çapı 20,1±6,6mm, balon kateter ile ölçülen ortalama gerilmiş çap 22,1±5,9 mm idi. Ortalama cihaz boyutu 24±6 mm (12-36 mm arası) idi. Takipte, herhangi bir major komplikasyon izlenmezken; 2 (%6,8) hastada hafif-orta düzeyde rezidüel kaçak saptandı.

Sonuç: Merkezimizde, sekundum tipi ASD' li hastalarda, perkutan ASD kapama yöntemi yüksek başarı ve düşük komplikasyon oranları ile uygulanabilmektedir.

Anahtar Kelimeler: Sekundum ASD, perkütan kapama, transtorasik ekokardiyografi, transözofajiyel ekokardiyografi.

ABSTRACT

Introduction: Atrial septal defect (ASD) is the most common congenital heart disease in adults and constitutes 5-10% of all congenital heart disease. Primary surgical closure has been the standard approach for many years with high success rate. Transcatheter closure of ASD in selected patients has become the contemporary practice that has the advantages of short hospital stay and relative ease of procedure. In this article, we reported the results of percutaneous closure of ASD in our center.

Methods: Between 2009-2011, thirty-two patients (mean age 36±18 years and 24 females) who had secundum type ASD which detected by transthoracic echocardiography (TTE) and transesophageal echocardiography (TEE) were included in this study. Twenty-nine (90,6%) patients were closed percutaneously. Three patients were referred for surgery because of failure of percutaneous closure. Amplatzer Septal Occluder was used in 25 (86,2%) patients and Occlutech device was used in other patients. All procedures were

performed under local anesthesia. All of the patients were examined with TTE before the procedure and, at the 1st, 3rd, 6th and 12th month follow-up visits.

Results: Pre-operative mean pulmonary artery pressure was $33,3 \pm 7,5$ mmHg and mean pulmonary to systemic flow (Qp/Qs) ratio was $2,9 \pm 1,1$. Mean ASD diameter measured by TEE was $20,1 \pm 6,6$ mm and mean stretched diameter measured by balloon catheter was $22,1 \pm 5,9$ mm. Mean device size 24 ± 6 mm (range 12-36 mm). In the follow-up period no major complication was observed, but mild to moderate residual shunt flow was detected in two patients (% 6,8).

Conclusion: Percutaneous ASD closure has been performed with high success and low complication rates in patients with secundum atrial septal defect in our center.

Key Words: Secundum ASD, percutaneous closure, transthoracic echocardiography, transesophageal echocardiography.

GİRİŞ

Atriyal septal defekt (ASD) erişkinlerde en sık rastlanılan konjenital kalp anomalilerinden biri olup; bu yaş gurubundaki konjenital kalp hastalıklarının % 30'unu oluşturmaktadır (1,2). Hastaların önemli bir kısmı erişkin yaşa kadar asemptomatiktir; ancak pulmoner hipertansiyon, sağ kalp yetersizliği ve aritmi komplikasyonlarından dolayı bu hastalığın erken teşhis ve tedavisi önem arz etmektedir (3). ASD kapatılması için 2 yöntem vardır; cerrahi ve perkütan kapama. Perkütan yolla kapama günümüzün popüler yöntemi olup; işlemin görece kolaylığı, işlem sonrası nekahat süresinin kısalığı gibi nedenlerle cerrahiye üstünlük sağlamaktadır (4).

Bu çalışmada, sekundum ASD'si olan hastaların tek merkez tarafından uygulanan kapama sonuçları ilk klinik deneyimimiz ışığında bildirilmiştir.

MATERYAL METOD

Çalışmaya 2009-2011 yılları arasında Ahi Evren Göğüs Kalp ve Damar Cerrahisi Eğitim ve Araştırma Hastanesi Kardiyoloji Polikliniği'ne başvurup transtorasik ekokardiyografi (TTE) ve transözofajiyel ekokardiyografi (TÖE) aracılığı ile sekundum tipi ASD saptanan ve perkütan yolla kapatma kararı alınan, ortalama yaşları 36 ± 18 yıl olan, 24'ü kadın (% 75) toplam 32 olgu dahil edildi. Sinüs venosus tipi defekt, primum ASD, eşlik eden doğuştan kalp hastalığı olan ve sekundum ASD'si olup aortik rim harici rimleri 5 mm'den küçük olan hastalar çalışmaya alınmadı. Hastalar 1, 3, 6 ve 12. aylarında TTE takipleri ile gelişebilecek komplikasyonlar açısından değerlendirildi. Tüm hastalardan bilgilenirilmiş olur alındı ve çalışma protokolü lokal etik kurul tarafından onayladı.

Ekokardiyografi

TTE ile sekundum tipi ASD saptanan tüm hastalara, ASD boyutu ve rimlerini (antero-inferiyor, postero-süperiyor, aortik ve süperiyor) daha detaylı değerlendirmek için Vivid S5 (GE, Vivid S5, Norway) marka ekokardiyografi cihazı ve 6T-RS TÖE probu kullanılarak TÖE yapıldı. Aortik rim haricindeki rimlerden herhangi biri 5 mm den küçük tespit edildiğinde, perkütan kapama işleminden vazgeçildi.

Cihazlar

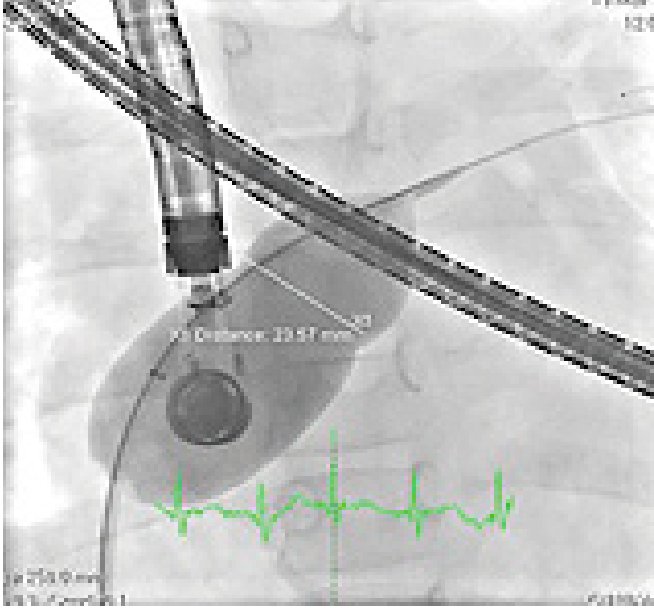Amplatzer septal kapama cihazı (AGA Medical Corp., Golden Valley, MN, USA) ortasında 3-4 mm uzunluğunda silindirik bir bel kısmı ve bel kısmına tutunan 2 diskten oluşmaktadır. Cihaz 6-12F kılıflar ile uygulanabilmektedir. Protez in içi tromboz oluşumunu tetikleyen dakron liflerle doludur. Disklerden sol atriya bakarı bel kısmından yaklaşık 7 mm ve sağ atriya bakarı ise 5 mm daha genişir. Occlutech Fingulla ASD kapama sistemi (Occlutech GmbH, Jena, Germany) ise 7-14F kılıflar ile uygulanabilmekte olup 6 mm'den 40 mm'ye kadar olan büyüklükte ebatları vardır.

Teknik

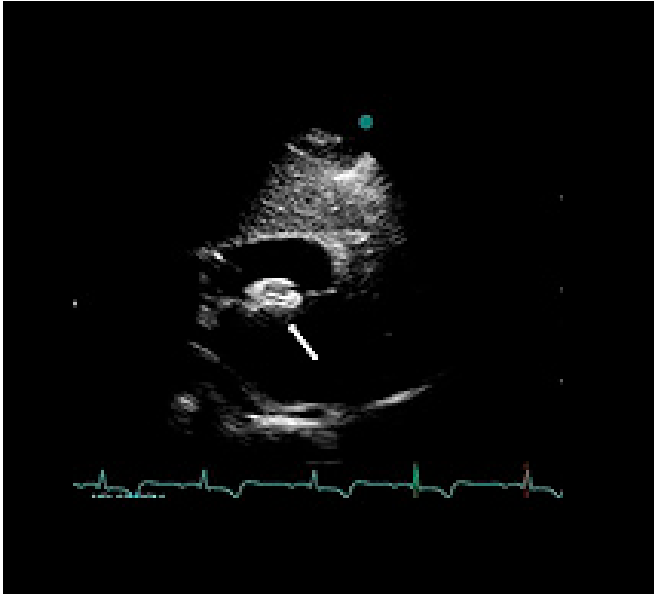Transkateter kapatma işlemi kardiyak kataterizasyon laboratuvarında farklı operatörler tarafından gerçekleştirildi. Tüm kapama işlemlerinde Amplatzer Septal Occluder ve Occlutech Fingulla ASD Occluder marka kapama sistemleri kullanıldı. Hastanın onayı alındıktan sonra kasık bölgesine lokal anestezi yapılarak femoral vane iğne ponksiyonu ile kılıf yerleştirildi. Kateter yoluyla sağ kalbe ulaşıldı. Defektin gerilmiş çapını ölçmek için Amplatzer balon kateter sol üst pulmoner ven veya sol atriyum apendiksine yerleştirilen 0.035 inç kalınlığında ultra-stiff Exchange kılavuz tel üzerinden ciltten geçirilerek interatriyal septuma ilerletildi. 1:5 oranında sulandırılmış kontrast madde ile balon ASD'ye bağlı identasyon görülünceye ve renkli Doppler ile şant akımı kayboluncaya kadar şişirildi. ASD defekt çapı çeşitli pozisyonlardan TTE veya TÖE aracılığıyla ve anjiyografik olarak 40 derece sol anterior oblik pozisyonda ölçüldü (Şekil 1).

Ardından uygun boyuttaki cihaz şant bölgesine kateter yoluyla ilerletildi. Cihazın diskleri septal duvarın her iki tarafında duracak şekilde şanta konumlandırıldı. Bu şekilde şantın açıklığı cihazın iki diski arasında hafifçe tutuldu. TTE veya TÖE yoluyla işlem sonrası rezidüel şant değerlendirildi. Daha sonra implante edilen device, kateterden serbest bırakıldı ve kateter çıkarılarak işlem tamamlandı (Şekil 2-3). Tüm hastalara işlem sırasında 100 IU/kg heparin ve işlem sonrasında en az 6 ay kullanmak üzere 300 mg aspirin önerildi.

Şekil 1. ASD defekt çapının floroskopi ile sol ön oblik 40 dereceden sizing balon ile ölçülmesi.



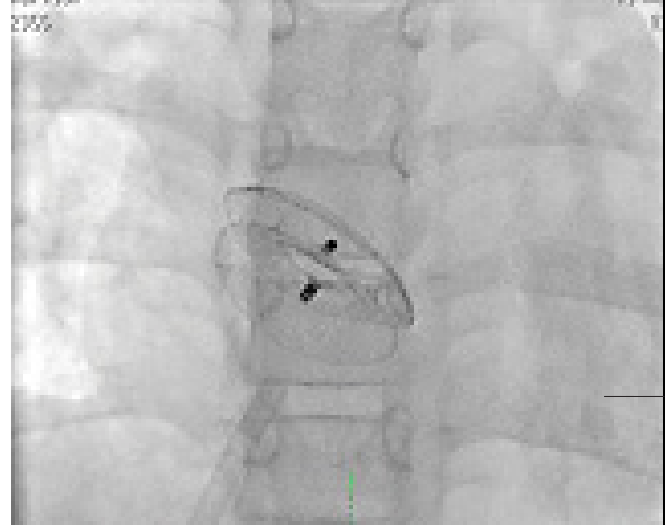
Şekil 2. TTE ile subkostal pencereden kapama cihazının bırakıldıktan sonraki görünümü.



Bulgular

Çalışmaya ortalama yaşları 36 ± 18 yıl (13-77 yaş arası), %75'i (24 hasta) kadın olan 32 hasta dahil edildi. İşlem öncesi olguların TTE ile ölçülen ortalama pulmoner arter sistolik basınçları $33,3 \pm 7,5$ mmHg, ortalama pulmoner/sistemik kan akım oranları $2,9 \pm 1,1$ idi. Olguların demografik özellikleri Tablo 1' de gösterilmiştir.

Şekil 3. Sol ön oblik 40 ve kraniyel 15 derecede kapama cihazının yerleştirildikten sonraki floroskopik görünümü.



Tablo 1. TTE ile subkostal pencereden kapama cihazının bırakıldıktan sonraki görünümü.

| | Ortalama \pm SD veya N (%) | Dağılım |
|---|------------------------------|---------|
| Toplam hasta sayısı | 32 (%100) | |
| Bayan | 24 (%75) | |
| Erkek | 8 (%25) | |
| Ortalama yaş | 36 ± 18 | 13-77 |
| TTE ile ölçülen ortalama ASD çapı(mm) | $18,2 \pm 6,3$ | 5-33 |
| TÖE ile ölçülen ortalama ASD çapı(mm) | $20,1 \pm 6,6$ | 7-33 |
| Gerilmiş ortalama balon çapı (mm) | $22,1 \pm 5,9$ | 11-36 |
| Ortalama total septum (mm) | $49,5 \pm 5,9$ | 36-61 |
| Ortalama cihaz boyutu (mm) | 24 ± 6 | 12-36 |
| TTE ile ölçülen ortalama pulmoner arter basıncı | $33,3 \pm 7,5$ | 23-48 |
| QP/QS | $2,9 \pm 1,1$ | 1,9-5,2 |

TTE: Transtorasik ekokardiyografi, ASD: Atriyal septal defekt, TÖE: Transözofajiyel ekokardiyografi, QP/QS: Pulmoner/sistemik kan akım oranı.

Transözofajiyel ekokardiyografi ile ölçülen ortalama ASD çapı $20,1 \pm 6,6$ mm, kateterde balon ile ölçülen gerilmiş ortalama ASD çapı $22,1 \pm 5,9$ mm idi. Hastaların tümüne işlem esnasında sedasyon uygulanırken; hiçbir hastaya genel anestezi uygulanmadı. ASD'li bir hastada TÖE aşamasında atriyal septal anevrizma tesbit edilmesi; iki hastada cihaz yerleştirme aşamasında cihazların mitral kapağa dayanması nedeni ile işlemden vazgeçildi. Bu hastalar cerrahi kapama için kardiyovasküler cerrahi kliniğine yönlendirildi. Kalan 29 hastanın (% 90,6) tümünde işlem başarılı bir şekilde gerçekleştirildi. Sekiz hastada (% 27,6) işlem TTE

kılavuzluğunda gerçekleştirildi. Olguların 25'inde (% 86,2) Amplatzer Septal Occluder kullanılırken; kalan olgularda Oclutech marka kapama cihazı kullanıldı. ASD kapama cihaz genişliği ortalama 24 ± 6 mm (12-36 mm arası) idi. Ortalama $7,4 \pm 3,9$ aylık takipte hastane içi dönemde ve izlem süresince herhangi bir major komplikasyon izlenmemiş olup, bir hastada minimal, bir hastada orta düzeyde olmak üzere toplam 2 olguda (% 6,8) rezidüel kaçak izlendi.

TARTIŞMA

ASD erişkinlerde en sık rastlanan konjenital kalp anomalilerinden biri olup; bu yaş grubundaki konjenital kalp hastalıklarının %30' unu oluşturmaktadır (1,2). Sağ ventrikül aşırı hacim yüklenmesine dair bulguların varlığında; sağ kalp yetmezliğini, paradoks emboliyi ve atriyal aritmiyi önlemek amacıyla ASD kapatılması önerilmektedir (5). ASD kapatılması için 2 yöntem vardır; cerrahi ve perkütan kapama. Cerrahi uzun zamandır uygulanan, görece kolay ve yüksek başarı oranına sahip bir yöntemdir. Bununla birlikte genel anestezi gereksinimi, operasyon sonrası tam iyileşmenin zaman alması gibi nedenlerle günümüzde perkütan yolla kapamanın gerisinde kalmış ve sadece perkütan işleme uygun olmayan hastalarda kullanılabilir hale gelmiştir. Perkütan yolla kapama günümüzün popüler yöntemi olup; işlemin görece kolaylığı, işlem sonrası nekahat süresinin kısalığı ve sternotomi gerektirmemesi gibi kolaylıklar sağlamaktadır (6,7).

Birçok çalışmada perkütan yol ile ASD'lerin kapatılmasının sonuçları değerlendirilmiş ve hem çocuk hem de erişkin hastalarda etkinliği gösterilmiştir. Transkateter ASD kapatılması ile hastaların % 85-90'ında ciddi bir kaçak olmadan defekt başarılı bir şekilde kapatılmaktadır. Bu yöntemle bildirilen komplikasyon sıklığı %5'tir. En sık görülen komplikasyonlar vasküler hasardır (8-12). Çalışmamız transkateter yolla ASD kapatılmasının % 90,6 başarı oranı ile güvenli ve etkin bir yol olduğunu göstermiştir. Büyük ASD'lerin günümüzde transkateter yolla kapatılması önemli bir sorun olmasına rağmen hastalarımızda kapatma işleminde kullanılan 18 cihazın (% 60) çapı 20 mm'nin üzerinde idi. Suarez De Lezo ve ark (13) 30 mm'den büyük defektli olan hastaların %64,3'ünde başarılı bir şekilde perkütan kapama işlemini gerçekleştirmişlerdir. Çalışmamızda 4 hastanın gerilmiş ASD çapı 30 mm'nin üzerinde idi. Defektler başarılı şekilde kapatıldı. Bir hastada gerilmiş defekt çapı 36 mm olarak ölçülmesi üzerine, hastaya 38 mm ASO implante edilmeye çalışıldı. Total septumun yeterli olmaması ve mitral kapağa temas görülmesi üzerine implantasyondan vazgeçilerek hastaya cerrahi tedavi önerildi.

TÖE kullanılmadan TTE eşliğinde perkütan ASD kapama işlemi yapılabilmektedir (14,15). Zaqout M ve ark (14) iki olguda işlem esnasında TEE kullanmadan, TTE ile işlemi başarılı şekilde tamamlamışlardır. Sahin M ve ark (15) sekundum ASD'li 40 olguda TTE klavuzluğunda perkütan kapama işlemini başarılı bir şekilde gerçekleştirmişlerdir. Çalışmamızda 8 vakada (% 27,6) işlem TTE klavuzluğunda

gerçekleştirildi. Kompleks anatomi varlığında, birden fazla defekt kapatılacaksa, TTE görüntü kalitesi yetersiz ve diğer kardiyak yapılara bası söz konusu ise TÖE yapılmalıdır.

Amplatzer ve Oclutech marka septal occluder cihazları birçok çalışmada değerlendirilmiş, etkinlik ve güvenilirlikleri kanıtlanmıştır (11,16,17). Çalışmamızda 4 hastada (% 13,8) Oclutech marka kapama sistemi kullanılmıştır. Amplatzer ve Oclutech marka septal kapama cihazları implantasyonu sonrası hastaların bir kısmında rezidüel kaçak görülebilmektedir (16,17). İlkay E ve ark (16) yaptıkları bir çalışmada; cihaz yerleştirilmesinden hemen sonra 28 hastanın üçünde (% 10,7) küçük rezidüel akım izlemişler; iki hastada üçüncü ayda, bir hastada ise altıncı ayda bu rezidüelerin kaybolduğunu göstermişlerdir. Wang JK ve ark (17) transkateter kapatma sonrası ilk günde 191 hastanın 37'sinde (% 19) rezidüel şant görüldüğünü bildirmişlerdir. 24 aylık takip sonrası takibe gelen 72 hastanın 3'ünde (%4) şantın devam ettiğini bildirmişlerdir. Bizim çalışmamızda erken dönemde 1 olguda hafif, 1 olguda orta düzeyde olmak üzere toplam 2 olguda (% 6,8) rezidü kaçak gözlemlendi; bu hastaların birinde 6. ay diğer hastada ise 12. ayda yapılan ekokardiyografik takipte kaçakların kaybolduğu belirlendi. İşleme bağlı komplikasyonlardan geçici iskemik atak, atriyoventriküler blok, tromboz, kalp perforasyonu, perikardiyal efüzyon ve pulmoner emboli genellikle büyük cihaz implantasyonu ve artık yaygın kullanılmayan farklı kapama cihazları ile öğrenme eğrisinin başlangıcında ve iyi seçilmiş olgularda yapılan girişimler ile ilişkilidir (18,19). Çalışmamızda $7,4 \pm 3,9$ aylık takip süresince bu komplikasyonların hiç biri gözlenmedi.

Çalışmanın Kısıtlılıkları: Çalışmamızda en önemli kısıtlılık incelenen hasta sayısının az olmasıdır. Daha fazla hasta sayısı ile klinik açıdan daha sağlıklı sonuçlar elde edilebilir. Ayrıca kapama işlemi sonrası erken dönemde inceleme yapılması ve uzun takip sonuçlarının olmaması, dolayısı ile ortaya çıkacak cihaz erozyonu gibi geç komplikasyonların değerlendirilememesi çalışmamızın bir diğer kısıtlılığıdır.

KAYNAKLAR

1. Child J, Perloff J. *Natural survival patterns: A narrowing Base. Congenital Heart Disease in Adults. 1st ed. Philadelphia: WB Saunders; 1991. p.21.*
2. Borrow K, Braunwald E. *Congenital heart disease in adults. Heart Disease. 1st ed. Philadelphia: WB Saunders; 1988. p. 976.*
3. Allen HD, Beekman RH 3rd, Garson A Jr, et al. *Pediatric therapeutic cardiac catheterization: A statement for healthcare professionals from the Council on Cardiovascular Disease in the Young, American Heart Association. Circulation 1998;97:609-25.*
4. Veldtman GR, Razack V, Siu S, El-Hajj H, Walker F, Webb GD, et al. *Right ventricular form and function after percutaneous atrial septal defect device closure. J Am Coll Cardiol 2001;15;37(8):2108-13.*
5. Warnes CA. *Adult Congenital Heart Disease. In: Murphy*

JG, Lloyd MA eds. *Mayo Clinic Cardiology, Concise Textbook*. 3rd ed. Canada: Informa Healthcare; 2008;965-76.

6. Pihkala J, Nykanen D, Freedom RM, Benson LN. Interventional cardiac catheterization. *Pediatr Clin North Am* 1999;46:441-64.

7. Pastorek JS, Allen HD, Davids T. Current outcomes of surgical closure of secundum atrial septal defect. *Am J Cardiol* 1994;74:75-7.

8. Fischer G, Stieh J, Uebing A, Hoffmann U, Morf G, Kramer HH. Experience with transcatheter closure of secundum atrial septal defects using the Amplatzer septal occluder: a single centre study in 236 consecutive patients. *Heart* 2003;89:199-204.

9. Omeish A, Hijazi ZM. Transcatheter closure of atrial septal defects in children and adults using the Amplatzer Septal Occluder. *J Interv Cardiol* 2001;14:37-44.

10. Dhillon R, Thanopoulos B, Tsaousis G, Triposkiadis F, Kyriakidis M, Redington A. Transcatheter closure of atrial septal defects in adults with the Amplatzer septal occluder. *Heart* 1999;82:559-62.

11. Fischer G, Kramer HH, Stieh J, Harding P, Jung O. Transcatheter closure of secundum atrial septal defects with the new self-centering Amplatzer Septal Occluder. *Eur Heart J* 1999;20:541-9.

12. Du ZD, Hijazi ZM, Kleinman CS, Silverman NH, Lartz K. Amplatzer Investigators. Comparison between transcatheter and surgical closure of secundum atrial septal defect in children and adults: results of a multicenter nonrandomized trial. *J Am Coll Cardiol* 2002 5;39:1836-44.

13. Suárez De Lezo J, Medina A, Pan M, Romero M, Segura J, Pavlovic D, et al. Transcatheter occlusion of complex atrial septal defects. *Catheter Cardiovasc Interv* 2000 Sep;51:33-41.

14. Zaqout M, Suys B, De Wilde H, De Wolf D. Transthoracic echocardiography guidance of transcatheter atrial septal defect closure in children. *Pediatr Cardiol* 2009;30:992-4.

15. Sahin M, Ozkutlu S, Yıldırım I, Karagöz T, Celiker A. Transcatheter closure of atrial septal defects with transthoracic echocardiography. *Cardiol Young* 2010; 22:1-5.

16. İlkay E, Kaçmaz F, Ozeke O, Turan RS, Firat S, Pampal K, et al. The efficiency and safety of percutaneous closure of secundum atrial septal defects with the Occlutech Figulla device: initial clinical experience. *Turk Kardiyol Dern Ars.* 2010;38:189-93.

17. Wang JK, Tsai SK, Wu MH, Lin MT, Lue HC. Short- and intermediate-term results of transcatheter closure of atrial septal defect with the Amplatzer Septal Occluder. *Am Heart J.* 2004;148:511-7.

18. Chessa M, Carminati M, Butera G, Bini RM, Drago M, Rosti L, et al. Early and late complications associated with transcatheter occlusion of secundum atrial septal defect. *J Am Coll Cardiol* 2002;39:1061-5.

19. Çeliker A. Atriyal ve ventriküler septal defektlerde girişimsel tedavi: Hasta seçimi, işlem ve komplikasyonlar. *Türkiye Klinikleri Kardiyoloji.* 2008;1:43-57.